



# Туманность малого таза

Тазовая веноконгестия\* как одна из ведущих причин хронической тазовой боли



**Авторы:** Наталья Владимировна Артымуц, проф., докт. мед. наук, зав. кафедрой акушерства и гинекологии №2 Кемеровской государственной медицинской академии, президент Кемеровской региональной общественной организации «Ассоциация акушеров-гинекологов» (Кемерово); Ольга Дмитриевна Руднева, аспирант кафедры акушерства и гинекологии с курсом перинатологии РУДН (Москва)

Синдром **хронической тазовой боли** — одна из наиболее таинственных проблем современной акушерско-гинекологической науки. Сегодня известно около **40 причин** этой боли: и заболевания непосредственно внутренних половых органов (а также их пороки развития и травмы), и поражение органов мочевыделительной системы, и патологические состояния кишечника, и даже психосоматические расстройства.

Столь сложная дифференциальная диагностика обуславливает **отсутствие диагноза** у бф% предъявляющих жалобы пациенток. Тем временем примерно у трети женщин, испытывающих постоянную — на протяжении не менее 6 мес — боль в нижних отделах живота, рано или поздно (чаще, к сожалению, поздно) диагностируют тазовое венозное полнокровие, или, иначе, **тазовую веноконгестию**, которую многие врачи считают мифической и не уделяют ей должного внимания. При этом чрезвычайно важно, что своевременная адекватная **терапия** приносит облегчение в подавляющем большинстве случаев (70–90%)<sup>1</sup>, поскольку тазовое венозное полнокровие — такая же реальность, как миома и эндометриоз.

**В**арикозная болезнь вен малого таза всё ещё остаётся недостаточно изученной проблемой, несмотря на то что в современной литературе можно найти несколько сотен наблюдений **успешной** диагностики и результативного лечения этого заболевания. Полиморфизм и неспецифичность клини-

ческих проявлений варикозной болезни вен малого таза обуславливают **грубые** диагностические ошибки, имеющие зачастую самые печальные последствия.

\* Конгестия (congestia; лат. congestus — полный, набитый) — прилив и ненормальное накопление крови в каком-нибудь органе.

## Российский приоритет?

Как в отечественной, так и в зарубежной литературе первые описания венозного полнокровия как причины тазовой боли датируются XIX веком. Так, ещё в 1831 году американский врач Р. Гуч (R. Gooch) перечислил в своей публикации характерные симптомы заболевания, но лишь через 26 лет французский исследователь М.А. Рише (M.A. Richet) указал на их причину — тубоовариальное варикоцеле<sup>1,2</sup>. В 1888 году в «Нью-Йоркском медицинском журнале» А.П. Дадли (A.P. Dudley) опубликовал наблюдения о связи варикоцеле с работой за новинкой того времени: швейной машиной с механическим ножным приводом в виде велосипедных педалей. Оказалось, что нарушение венозного оттока провоцировал давящий корсет, который носила швея, как и большинство её современниц<sup>3</sup>.

В детальной расшифровке патогенетических механизмов важную роль сыграли российские исследователи. Одним из первых учёных, предположивших, что венозная система оказывает значительное влияние на формирование **хронического болевого синдрома** в нижних отделах живота у женщин, был врач Владимир Фёдорович (Негирёв (1907), один из основоположников в России гинекологии как научной дисциплины. Он описал полнокровные венозные сплетения в виде плотных болезненных опухолей — «плетор» (мн.ч.), которые и дали название характерным «плеторическим болям».

В середине XX века интерес к варикозному расширению вен как этиологическому фактору тазовой боли возобновился. Тогда же были впервые отмечены **психоэмоциональные** последствия перманентной тазовой боли, обусловленной венозным застоем<sup>4</sup>. Эта ассоциация до сих пор не потеряла актуальности — болевые ощущения, испытываемые хронически на протяжении многих месяцев, совершенно логично могут развиваться в стойкое расстройство настроения, вплоть до «большой» депрессии<sup>5</sup>.

В 1954 году Дж. Гильем (J. Guilhem) и Г. Бо (H. Vaux), разрабатывая методику тазовой флебографии, первыми в мире описали извитые и расширенные гонадные вены. Сходные изменения обнаружили шведские специалисты в 1965–1968 годах. К сожалению, несмотря на очевидную варикозную трансформацию гонадных вен, никто из авторов не соотнёс её с симптомами нарушения оттока из вен малого таза.

В 1970-х годах благодаря венографическим исследованиям вазодилатация у пациенток с соответствующей симптоматикой была наконец окончательно визуализирована; таким образом, все точки над «i» были расставлены<sup>6</sup>.

## Откуда вены растут

Маточные и яичниковые вены — основные сосуды, забирающие венозную кровь от внутренних половых органов и промежности. Как и все вены, они в большинстве случаев снабжены **клапанным аппаратом**, недостаточность которого и обуславливает **первичную** тазовую вазоконгестию.

\* Плетора (лат. plethora, греч. plethore — наполнение, переполнение кровью; син. гипертонемия) — наличие в сосудистом русле увеличенного объёма циркулирующей крови.

[ Дренаж вен малого таза обеспечивают маточные вены, впадающие в подчревную вену, и вены яичников, впадающие несимметрично: справа — в нижнюю полую вену, а слева — в почечную вену. ]

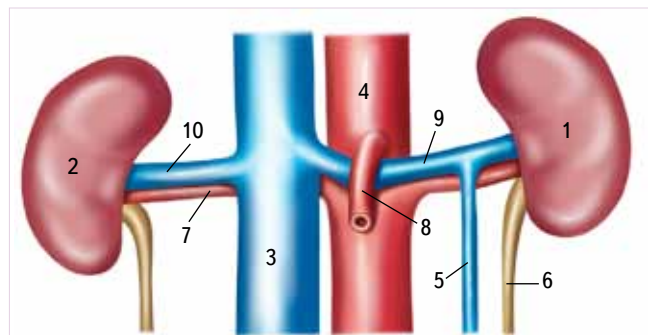


Рис. 1. Важное клиническое значение имеет артериовенозное взаиморасположение: если верхняя мезентериальная артерия отходит от аорты под острым углом, левая почечная вена оказывается в так называемом «аорто-мезентериальном пинцете» и из-за сдавления провоцирует тазовую веноконгестию.

Расположение яичниковых вен: 1 — левая почка, 2 — правая почка, 3 — нижняя полая вена, 4 — аорта, 5 — левая яичниковая вена, 6 — левый мочеточник, 7 — правая почечная артерия, 8 — верхняя мезентериальная артерия, 9 — левая почечная вена, 10 — правая почечная вена.

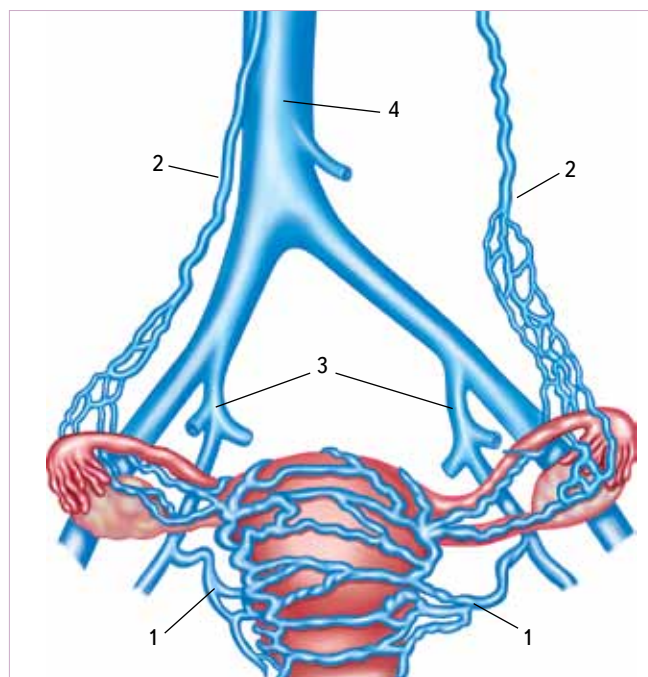


Рис. 2. Маточное венозное сплетение: широко анастомозирует с гроздьевидными сплетениями яичников, создавая основу для тазовой веноконгестии. 1 — маточная вена, 2 — яичниковая вена, 3 — внутренняя подвздошная вена, 4 — нижняя полая вена.

В целом, дренаж вен промежности и внутренних половых органов обеспечивают преимущественно маточные вены, впадающие в подчревную вену, снабжённую клапанами (точно так же, как и общая подвздошная вена), и дополнительно через вены яичника (с **частичным** клапанным аппаратом) впадающие несимметрично: справа — в нижнюю полую вену, а слева — в почечную вену (рис. 1). Мощное **маточное венозное сплетение** широко анастомозирует с мочепузырным и прямокишечным венозными сплетениями, а также с **розговидным сплетением яичника** (см. рис. 2):

именно эта особенность и обуславливает специфическую симптоматику, возникающую при венозном застое в малом тазу.

## Почему возникает веноконгестия?

Объём венозного оттока из органов малого таза регулируется сосудосуживающим тонусом вен, изменением внутрибрюшного давления, артериальным давлением, торакоабдоминальной помпой и другими механизмами. В связи с

[ У 6–15% женщин тазовые вены вообще лишены клапанов, а их адвентиция слабо прикреплена к окружающей соединительной ткани. ]

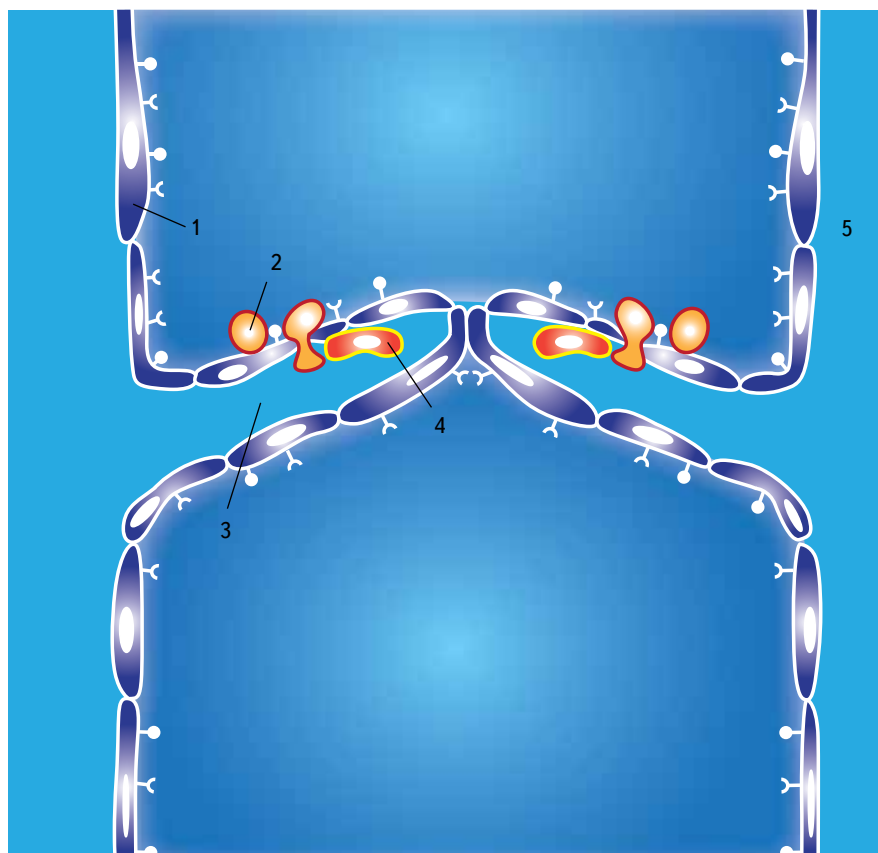


Рис. 3. Воспалительный компонент в патогенезе веноконгестии. Начальное звено — экспрессия генов воспаления в эндотелии вен (под влиянием повышенного гидростатического давления) и синтез провоспалительных факторов. Лейкоциты (моноциты и лимфоциты) крови активируются и мигрируют в тканевое пространство, что приводит к образованию свободных радикалов, апоптозу и некрозу тканей. 1 — эпителиоциты, продуцирующие молекулы клеточной адгезии; 2 — лейкоциты; 3 — венозный клапан; 4 — макрофаг; 5 — венозная стенка.

анатомическими и физиологическими особенностями расширение тазовых венозных сплетений может быть обусловлено двумя причинами.

1. Вследствие нарушения путей оттока венозной крови или из-за **непроходимости какой-либо вены яичника** развивается варикозное расширение вен, свидетельствующее о наличии тазовой веноконгестии.

2. В случае **заккупорки венозного ствола** развивается коллатеральное кровообращение, которое поддерживает необходимую активную циркуляцию крови в противовес нарушенному оттоку. Любое увеличение внутрисосудистого давления, не контролируемое венозным тонусом на уровне таза, может быть причиной варикозного расширения вен.

Причинами **венозного стаза** могут быть изменение давления на вены промежности, помеха венозному оттоку либо воздействие других факторов, влекущих за собой увеличение внутрисосудистого давления:

- компрессия коллекторных стволов, в частности, изменение положения матки (ретрофлексия — «загиб матки»);
- развитие дополнительных коллатералей (обструктивный «постфлебитический» синдром или врождённое недоразвитие венозной системы);
- отток в отсутствующую или непроеходимую систему вен яичников;
- ранее не выявленный тазовый флебит;
- артериовенозная ангиодисплазия.

В целом же нужно сказать, что венозный аппарат малого таза у женщин изначально сконструирован способным на значительную **дилатацию**, в том числе во время беременности. Общая протяжённость сети артериальных сосудов в несколько раз меньше сети венозных, имеющих, соответственно, бóльшую ёмкость, которая может увеличиться во время гестации **в 60 раз** за счёт варикозного расширения и клапанной недостаточности.

Здесь следует отметить, что у **6–15% женщин тазовые вены вообще лишены клапанов**, а их адвентиция слабо прикреплена к окружающей соединительной ткани<sup>7</sup>. Однако, несмотря на такое отличающееся от остальных вен строение, варикозное расширение здесь происходит с аналогичными гистологическими

изменениями: фиброзом интимы и медии сосудов, мышечной гипертрофией и пролиферацией эндотелия.

Кстати, в патогенезе заболевания в последнее время особое внимание уделяют **воспалению** как возможному триггерному фактору ремоделирования венозной стенки и клапана (рис. 3). При этом первопричина столь мощной веноконгестии в целом пока остаётся до конца не выясненной<sup>8</sup>.

## Мучительное полнокровие

Основные клинические проявления варикозного расширения вен малого таза — **боли в нижней части живота** и повышенная секреция из половых путей (за счёт расширения вен и увеличения в них давления нарастает объём тканевой жидкости)<sup>9</sup>. Наиболее типичны ноющие боли с иррадиацией в пояснично-крестцовую и паховую области.

Болевой синдром может усиливаться в ситуациях, связанных с увеличением венозного давления, — при физической нагрузке, длительном вынужденном положении сидя или стоя, половом акте. Возможна связь болевого синдрома с гормональными колебаниями, то есть его усиление в периоды повышенной продукции простагландинов перед овуляцией и прогестерона перед менструацией либо во время беременности<sup>10,11</sup>. Чрезвычайно важный диагностический признак: при тазовой веноконгестии боль длится **не менее 6 мес**, имеет волнообразный характер с периодическими обострениями.

Следует учитывать, что чем больше **ярких определений** даёт пациентка испытываемым неприятным ощущениям, тем более вероятен **психогенный** характер происходящего. **Восприятие** боли пациенткой в целом зависит как от плотности нервных окончаний и порога болевой чувствительности, так и от индивидуальных **психологических** черт личности. Именно поэтому выраженный и подтверждённый дополнительными методами исследования варикоз может протекать абсолютно безболезненно<sup>10</sup>.

Помимо относительно характерной боли, тазовую веноконгестию могут сопровождать расстройства менструации (мено- и метрорагия, межменструаль-

## Не только малый таз...

Нарушение венозного оттока от органов малого таза вполне может оказаться следствием **хронической венозной недостаточности** (ХВН). Этот синдром, зашифрованный в МКБ кодом I87.2, объединяет события, развивающиеся вследствие застоя крови в поверхностных и/или глубоких венах нижних конечностей. Чаще всего ХВН связывают с варикозной или посттромбофлебической болезнью, реже — с врождёнными аномалиями, например с **отсутствием клапанного аппарата**, и травматическими повреждениями.

Значимыми факторами риска выступают малоподвижный образ жизни, избыточная масса тела и курение. Определённую роль равным образом играют гормональные изменения, подтверждением чему служат нередкая манифестация венозной недостаточности во время беременности\* и резкий всплеск частоты установления диагноза женщинам в возрасте 40—49 лет.

Ведущим клиническим проявлением здесь также выступает **боль**, часто спастического характера, усиливающаяся после ходьбы. Помимо боли пациентку могут беспокоить отёки, чувство тяжести в ногах, кожный зуд и даже гиперпигментация. Запущенная венозная недостаточность нередко осложняется трофическими язвами, тромбозами и кровотечением, которое может стать фатальным.

На ранних стадиях успешной терапевтической стратегией — в том числе во время беременности — признана модификация образа жизни (регулярная ходьба, отдых в положении с приподнятыми ногами и тонирующие обливания ног холодной водой) в сочетании с ношением компрессионного трикотажа и **меди-каментозной** терапией<sup>12</sup>.

## Трудности МКБ-10

Зачастую у врачей-практиков возникают сложности при кодировании выявленного заболевания в соответствии с МКБ-10. Ниже мы приводим **все** имеющиеся в МКБ-10 коды, связанные с застоем в нижних конечностях и малом тазу.

- I86.2 Варикозное расширение вен таза (дальнейшей детализации в МКБ-10 нет).
- I86.3 Варикозное расширение вен вульвы.
- I83 Варикозное расширение вен нижних конечностей.
  - I83.0 Варикозное расширение вен нижних конечностей с язвой.
  - I83.1 Варикозное расширение вен нижних конечностей с воспалением.
  - I83.2 Варикозное расширение вен нижних конечностей с язвой и воспалением.
  - I83.9 Варикозное расширение вен нижних конечностей без язвы или воспаления.
- I84 Геморрой (с дальнейшей детализацией от I84.0 до I84.9).

\* Примерно половина беременных с варикозным расширением вен предъявляют жалобы на боль, а 17% каждые 1–2 ч вынуждены принимать горизонтальное положение из-за её высокой интенсивности.

[ Чрезвычайно важный диагностический признак: при тазовой веноконгестии боль длится не менее 6 мес, имеет волнообразный характер с периодическими обострениями. ]

ные кровотечения, дисменорея), глубокая диспареуния и посткоитальные боли, вздутие живота, тошнота и спастическая энтералгия, поллакиурия, а также головная боль, усталость и бессонница. Нарушения функции соседних органов можно объяснить полнокроем мочепузырного и прямокишечного венозных сплетений, передачей нервных импульсов от внутренних половых органов вверх по симпатическим волокнам, распространением трофических расстройств в восходящем направлении<sup>13</sup>.

## С чем дифференцировать?

По **специфике** болевых ощущений бывает действительно возможно предположить их причину. Так, наиболее сильные боли чаще беспокоят женщин с нарушением развития половых органов и оттока менструальной крови, а также с синдромом Аллена–Мастерса. При хронических ВЗОМТ, эндометриозе, тазовом полнокровии описание ощущение

обычно более сдержанно, фигурируют определения дискомфорта, слабой или умеренной боли. Интересно, что диспареуния нередко указывает на поражение половых органов: эндометриоз, ретродевиацию матки, хронический сальпингофорит, спаечный процесс.

Полный перечень диагнозов, подлежащих дифференциации, представлен в табл. 1. При этом нужно чётко осознавать, что задача врача — не отличить одно состояние от другого, а найти реальную причину **хронической тазовой боли**.

Таблица 1. Дифференциальная диагностика синдрома тазового венозного полнокровия<sup>5</sup>

Область поражения	Возможный диагноз
Заболевания половых органов	Эндометриоз
	Злокачественное новообразование ВЗОМТ
	Синдром оставшегося яичника
	Спаечный процесс
	Миома
	Цервикальный стеноз и гематометра
	Дисменорея
	Овуляторная боль
Анатомические аномалии (добавочный яичник, удвоение матки)	
Болезни мочевыводящей системы	Интерстициальный цистит
	Уретральный синдром
	Онкологические заболевания
	Функциональные расстройства мочеиспускания
	Хронические воспалительные заболевания мочевого тракта
Мочекаменная болезнь	
Заболевания ЖКТ	Синдром раздражённой кишки
	Хронический запор
	Хронические воспалительные заболевания кишечника
	Злокачественные новообразования
	Стеноз тонкой или толстой кишки
Синдром хронической интестинальной псевдообструкции	
Болезни костно-мышечной системы и соединительной ткани	Фибромиалгия
	Миофасциальная боль
	Хроническая поясничная боль
	Невралгия или нейропатический болевой синдром
	Несостоятельность мышц тазового дна
	Боль в области рубца
	Злокачественные образования костной, мышечной или соединительной ткани
Синдром сдавления нерва	
Грыжа	
Психические нарушения	Соматоформное расстройство, в том числе болевое
	Расстройства адаптации
	Шизофренические, шизотипические и бредовые расстройства

## Иголка в стоге сена

При всех — довольно широких — возможностях современной медицины подтвердить варикозное расширение вен малого таза бывает **весьма непросто**, хотя эта задача, в целом, осуществимая, тем более что речь, повторимся, идёт о **трети всех пациенток** с хронической тазовой болью, длящейся 6 мес и более.

**Физический осмотр** в ряде случаев позволяет обнаружить видимое расширение вен промежности, ягодиц, бёдер, а также болезненность при пальпации в правой и левой подчревных областях (в точках проекции яичников) и при тракциях шейки матки<sup>10</sup>. При **влагалищном исследовании** у большинства пациенток можно заметить болезненность при пальпации внутренних стенок малого таза, выявить тяжи и узелки вен, цианоз стенок влагалища.

Поскольку **УЗИ** (в нашем случае — ультразвуковое ангиосканирование, УЗАС) наименее инвазивно и широко доступно, именно с него чаще всего начинают диагностический поиск, признавая его «золотым стандартом» диагностики варикозной болезни вен малого таза (рис. 4). Методики ультразвукового дуплексного сканирования и цветного доплеровского картирования потоков<sup>10,14</sup> позволяют выявить следующие критерии заболевания.

1. Увеличение диаметра яичниковых вен до 4–6 мм и более.
2. Наличие тазового варикоцеле более 5 мм в диаметре с ретроградным током крови.
3. Замедление кровотока в венах малого таза до 3 см/сек.

**4.** Расширение дугообразных вен миометрия более 5 мм в диаметре.

Важное примечание — диаметр вен может значительно изменяться в зависимости от положения тела, особенностей водно-солевого обмена и даже эмоционального состояния пациентки. К тому же у рожавших возможно наличие физиологической веноэктазии без клапанной недостаточности.

**Лапароскопия** неизменно выступает оптимальным методом **дифференциальной диагностики**, поскольку позволяет с высокой результативностью визуализировать очаги эндометриоза и новообразования.

В ходе как ультразвукового, так и лапароскопического исследования желательнее, чтобы верхняя часть туловища пациентки была несколько выше нижней: это позволит сократить количество ложноотрицательных результатов исследования, обусловленных спадением вен при увеличении венозного притока крови по нижней полой вене в положении Тренделенбурга<sup>10</sup>. Ещё одна практически значимая возможность — лапароскопический осмотр органов малого таза **90** инсуффляции CO<sub>2</sub>, что также повышает вероятность «поймать» расширенные вены<sup>14</sup>.

Тем не менее даже при соблюдении всех рекомендаций чувствительность вышеречисленных методов, равно как КТ и МРТ, в диагностике варикозного расширения вен малого таза достаточно низка и составляет 59% для МРТ, 40% для лапароскопии, 20% для УЗИ и 13% для КТ<sup>15</sup>.

Таким образом, отрицательные результаты указанного диагностического поиска **не означают достоверного отсутствия** тазовой веноконгестии. В этом случае на помощь может прийти проверенный десятилетиями метод **флебографии** (в том числе чрезматочной, когда контраст вводят непосредственно в миометрий). Ожидаемыми находками здесь будут расширенные до 5 мм и более овариальные вены с ретроградным током крови в них при проведении пробы Вальсальвы (задержка дыхания на вдохе), замедленное выведение контраста и дилатация вульвоперинеальных и бедренных вен<sup>10</sup>.

Ценность чрезматочной флебографии заключается в возможности изучить состояние венозной системы матки и придатков, установить функциональную способность клапанной системы, выявить особенности венозного кровотока на серийных флебограммах, определить месторасположение тромбов при тромбофлебитах и флеботромбозах, оценить состояние венозных сплетений, изучить анатомо-топографические особенности конгестии, оценить протяжённость и состояние венозных анастомозов.

Ослабевшие вены:

поддержать или перекрыть?

Терапевтических стратегий, доказавших свою эффективность в борьбе с нарушениями венозного оттока от органов малого таза, на сегодняшний день не очень много.

**Флебопротекторы** возглавляют фланг консервативного лечения варикозной болезни; их рассматривают как препараты первого выбора и применяют в качестве **самостоятельной** терапии в отсутствие признаков тромбоза и флебита **независимо от**

**локализации поражения**, то есть при варикозной болезни как вен таза, так и нижних конечностей.

Наиболее перспективными и действенными из их числа оказались полусинтетические аналоги **природных флавоноидов**, химически именуемые  $\gamma$ -бензопиронами, — диосмин, диосметин, гидросмин, кемпферол, кверцетин, гесперидин. Согласно клиническим практическим рекомендациям Общества сосудистых хирургов и Американского венозного форума, степень рекомендаций и уровень доказательности для этих препаратов составляет 2B<sup>16</sup>. Другие крупные классы флеботоников представлены  $\alpha$ -бензопиронами (в России не зарегистрированы), сапонинами и растительными экстрактами (антоцианы, экстракты гинкго, тритерпены) и синтетическими кальция добезилатом, бензароном и нафлазоном<sup>8</sup>. По показаниям к лекарственной терапии подключают антикоагулянты и НПВС.

[ Диаметр вен может значительно изменяться в зависимости от положения тела, водно-солевого обмена и даже эмоционального состояния пациентки. ]

В отечественной практике разрешены к применению, убедительно доказали свои лечебные способности и обладают наилучшей переносимостью препараты на основе **диосмина**. Эти средства демонстрируют многонаправленное действие<sup>17,18</sup>.

1. Повышение **венозного тонуса** за счёт увеличения продолжительности действия эндогенного норадреналина.
2. Увеличение **резистентности капилляров** и **снижение их проницаемости**, в том числе за счёт негативного влияния на способность лейкоцитов к адгезии.
3. Облегчение **дренажа лимфы** и увеличение количества лимфатических капилляров.

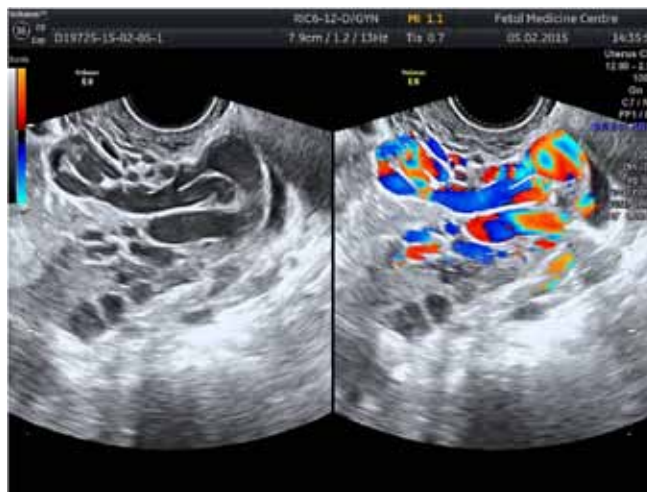


Рис. 4. Ангиосканирование вен малого таза. Заметны существенное расширение вен и турбулентность потоков крови.

4. Улучшение реологических свойств крови: снижение вязкости и увеличение СОЭ.

5. Противовоспалительное действие за счёт снижения концентрации медиаторов воспаления.

Общая проблема всех средств, производимых на основе натурального диосмина, — низкая абсорбция в ЖКТ и, как следствие, отсроченный клинический эффект и необходимость назначения высоких доз препарата. Создание фармацевтической промышленностью высокоочищенного диосмина (без примесей предшественника диосмина — гесперидина) с улучшенной биодоступностью (например, «Флебодиа 600») позволило существенно сократить суточную дозировку до 600 мг и общую продолжительность курса терапии до 2 мес. Такие изменения закономерно положительно сказываются на комплаентности пациенток к назначенному лечению, поскольку уменьшают кратность приёма до 1 таблетки в сутки и сокращают общую стоимость лечения.

Эффективность в облегчении симптомов венозной недостаточности при применении препарата «Флебодиа 600» продемонстрирована комплексом исследований с уровнем доказательности Ib—III, в том числе у беременных<sup>19,20</sup>. Консервативная

терапия средствами на основе высокоочищенного диосмина позволяет значительно уменьшить интенсивность болевого синдрома и улучшить состояние венозной системы малого таза по данным УЗИ<sup>21–24</sup>.

С учётом представленных ранее выкладок о гестации как о триггерном факторе тазовой веноконгестии немаловажно, что «Флебодиа 600» разрешён к применению во II и III триместрах. В июне 2015 года в международном журнале «Флебология» были опубликованы результаты весьма масштабной работы, в ходе которой определяли возможные негативные последствия приёма венотоников во время гестации. В исследовании приняли участие 27 963 женщины, не получавшие указанную терапию, и 8898 принимавших препараты (наиболее часто это были гесперидин, диосмин и троксерутин), причём 1200 из них — в период органогенеза. По итогам работы повышения риска каких-либо нежелательных явлений отмечено не было<sup>25</sup>.

Что касается периода грудного вскармливания, нужно сказать, что официальная аннотация указывает на отсутствие данных о проникновении препарата в грудное молоко. В то же время известно, во-первых, что флавоноиды в норме проникают в грудное молоко в концентрациях, обусловленных диетой



[ Ожидаемыми находками флебографии будут расширенные до 5 мм и более овариальные вены с ретроградным током крови в них при проведении пробы Вальсальвы (задержка дыхания на вдохе), замедленное выведение контраста и дилатация вульвоперинеальных и бедренных вен. ]

кормящей<sup>26</sup>, а во-вторых, особенности фармакокинетики — молекула препарата имеет массу 609 Да\* — не позволяют большим его количествам попасть в грудное молоко, что подтверждено экспериментально<sup>27</sup>. Именно поэтому зарубежные базы данных о совместимости препаратов с грудным вскармливанием индексируют диосмин как безопасное вещество\*\*.

В рамках **хирургического лечения** тазовой веноконгестии сегодня чаще прибегают к эмболизации или склерозированию поражённых вен. Более **глобальное** лечение заключается в перевязке яичниковой вены, удалении поражённой вены или даже в гистерэктомии с двусторонней овариэктомией или без таковой — дело может пойти действительно далеко<sup>28–30</sup>. К сожалению, только перевязка яичниковой вены не эффективна почти у 50%

пациенток; изолированная гистерэктомия без двусторонней овариэктомии также не даёт желаемого эффекта<sup>203,204</sup>.

Важно при этом, что **консервативная поддерживающая терапия** после оперативного лечения хронической венозной недостаточности улучшает результат, что выражается в том числе в сокращении количества послеоперационных койко-дней в 1,5–2 раза<sup>32,33</sup>.

## Предупредить рецидив

Профилактика подразумевает нормализацию **условий труда и отдыха** с исключением значительных физических нагрузок и длительного пребывания в вертикальном положении.

## ...и не только вены!

Флавоноиды — масштабнейший класс растительных полифенолов, участвующих в фотосинтезе, окраске цветов и листьев, защите от инвазии паразитов, регуляции прорастания семян. Известные человеку вначале лишь как **природные красители и дубильные вещества**, со временем флавоноиды зарекомендовали себя как вазопротекторы, антисептики и мощные антиоксиданты.

Первые работы со статистически достоверными результатами, доказывающие действенность применения некоторых флавоноидов, а именно диосмина и гесперидина, в лечении **варикозной болезни вен**, стали появляться начиная с середины 70-х годов XX века. В дальнейшем свойствам этих природных веществ, обнаруживаемых в наиболее высоких концентрациях в цитрусовых, и их синтетических аналогов стали уделять всё больше внимания.

Выяснилось, что диосмин способен стабилизировать белковые структуры человеческого организма<sup>31</sup> и оказывать влияние на процессы экспрессии некоторых цитокинов и **провоспалительных ферментов**<sup>32</sup>. Именно этими свойствами можно объяснить впечатляющие данные об антипролиферативной, антиинвазивной и проапоптотической активности обсуждаемых флавоноидов в отношении **злокачественно перерождённых клеток** — речь идёт об экспериментальных моделях рака языка, лёгких, печени, простаты и толстой кишки<sup>32–34</sup>.

Кроме того, описаны результаты экспериментов, доказывающие способность диосмина корректировать гипоальбуминемию, защищать ткани головного мозга и сердца от ишемии, а также бороться с её последствиями<sup>35–37</sup>.

[ Консервативная поддерживающая терапия после оперативного лечения хронической венозной недостаточности сокращает количество послеоперационных койко-дней в 1,5–2 раза. ]

Чрезвычайно важна **коррекция рациона**: в него следует включить большое количество овощей, фруктов и растительного масла. Необходим полный отказ от острой пищи, алкоголя и курения.

Крайне полезны ежедневный **восходящий контрастный душ** на область промежности и комплекс **разгрузочных упражнений**, выполняемых лёжа («берёзка», «велосипед», «ножницы» и др.). Эвакуацию крови из венозных сплетений малого таза также улучшает **дыхательная гимнастика** — медленные глубокие вдох и выдох с включением мышц передней брюшной стенки. Обязательно **ношение лечебных колготок II** компрессионного класса, улучшающих отток крови из вен нижних конечностей, венозных сплетений промежности и ягодиц.

Возможно профилактическое назначение венотоников курсами через 2–4 мес. В этом отношении препарат «Флебодиа 600» действительно удобен, поскольку его можно принимать 1 раз в течение суток.



Женщина, в отличие от мужчины, **«расплачивается»** варикозной болезнью вен не только за способность передвигаться на двух ногах, отличающую человека от животных, но и за возможность деторождения. И пусть современная медицина пока не располагает всеохватывающими и доказавшими свою действенность алгоритмами превентивного влияния на состояние стенки вены и её клапанного аппарата. Большим достижением следует считать уже то, что у нас есть способ облегчить тяжесть бремени венодилатации в том числе средствами, данными самой природой.

Главное в разговоре о варикозной болезни вен таза — суметь **выявить** это заболевание, обоснованно предполагая его у **каждой третьей женщины** с хронической тазовой болью, продолжающейся 6 мес и дольше. Сохранение болевого синдрома после неудачной попытки консервативного лечения — показание к операции<sup>38</sup>. **SP**

\* Молекулы с массой более 800 Да не проникают в грудное молоко<sup>39</sup>.

\*\* <http://e-lactancia.org/producto/507>.

Библиографию см. на с. 162–167.